

Különnyomat a Magy. Orv. Arch. VI. évfolyama 3. füzetéből.

VÉR- ÉS SZÖVETTANI VIZSGÁLATOK

MALARIA PERNICIOSA EGY ESETÉNÉL

KÖZLEMÉNY PURJESZ ZSIGMOND TANÁR BELGYÓGYÁSZATI KLINIKÁJÁRÓL KOLOZSVÁROTT

EGY SZINES TÁBLA MELLÉKLETTEL

DR JANCSÓ MIKLÓS

TANÁRSEGÉDTŐL



BUDAPEST

PALLAS RÉSZVÉNYTÁRSASÁG NYOMDÁJA

1897

Mióta a váltóláz parasitái részletesebben vannak ismerve, új irányt nyertek a malaria kórszövettanára vonatkozó vizsgálatok.

A halálos lefolyású esetek gyér volta miatt azonban ritkán juthatunk oly alkalomhoz, hogy e nemű vizsgálatokat végezhessünk; ez okból érdemesnek tartom a következő erre vonatkozó észleletünket közzé tenni, annál is inkább, mivel tudtomra az újabb magyar orvosi szakirodalomban nem jelent még meg perniciosus malaria kórszövet-tanával foglalkozó közlemény és a külföldi irodalomban is kevés oly esetet találhatunk, mely az acut perniciosus malariánál létrejövő szöveti elváltozások ily szép képét tárja elénk, mint esetünk.

Múlt év okt. hó 17-én délután egy Darin Gyom Baptista nevű 38 éves vízvezetéki csatorna-munkás vétetett fel a klinikánkra.

Mivel csak rossz tájszólással beszélte az olasz nyelvet, pontos anamnaesist nem tudtunk tőle fölvenni, csupán annyit értettünk meg, hogy pár nap óta szédül, feje és a végtagjai fájnak s erősen gyengének érzi magát.

Vizsgálatnál a következő eltéréseket találtuk:

Bőrszíne rendkívül halvány, barnássárga, sclerák fehérek. Bőr melegebb tapintatú, izzadásra hajlamit. Hm. 37.3° C. Végtagok épek, active és passive jól mozgathatók, nyomásra igen érzékenyek, különösen ha a csontra gyakorlunk nyomást, ilyenkor a beteg följjajdul.

Nagyobb fokú elesettségen kívül az idegrendszer vizsgálatánál más eltérést nem találtunk.

A mellkas jól fejlett. Tüdők fölött kopogtatási eltérés nincs. Légzés perczenkint 36, mindenütt érdes-sejtes. A beteg nem köhög.

Szívesúcslökés 4—5 borda közt a bal bimbóvonalon belül gyengén tapintható. Szív és nagy edények hangjai tiszták, kellően ékeltek. Pulsus perczenkint 86, kicsiny, puha, regularis.

Ajak-, száj-, torok nyákhártyája feltűnően halvány. A nyelv erősen be van vonva, száraz.

Has rendes teriméjű, benne csak a máj széle tapintható homályosan. A májtompulat alig nagyobb a rendesnél.

Lép nem tapintható ki. Léptompulat f. h. 8. b. a. sz. -- alsó a 11. borda, mellfelé a mellső hónalvonalat 2 újjra haladja túl.

Vizelet tiszta, savi, fs. 1020, fehérjét, cukrot, vért, epefestenyt nem tartalmaz.

Betegünk már megelőzőleg ugyanez év szeptember 10-étől 24-éig nálunk feküdt febris intermittens quotidianával, s akkor több ízben vérében nagyszámmal találtunk félholdképző malaria parasitákat és sok félholdat.

Ez alkalommal ismételve adott chinin adagokra hőemelkedései kimaradtak ugyan és a vérből az amoeboid parasiták eltűntek — a félholdszerű alakok azonban még kimenetelekor is nagy számmal voltak találhatóak.

Megvizsgáltuk a beteg véréét s abban rengeteg nagy számú, apró, hólyagszerű félholdképző mal. parasitát s igen nagyszámban félholdszerű alakokat találtunk.

Észlelni akarva a parasiták életfolyamatát, a betegnek acidumot rendeltünk.

Estére hőmérséke normálisra szállott alá.

Következő napon, okt. 18-án, reggeli visitnél (7 óraker) a beteget ágyában eszméletlenül fekvő találtuk. Eszméletlensége állítólag rövid ideig tartó reszketés után csak éppen akkor következett be.

Hőmérséke akkor 40°6' C. volt. Hozzáintézett kérdésekre, sőt csipésre, szúrásra sem reagált; fejét és szemeit a jobb oldalra fordítva tartotta s más helyzetbe hozatva ismét csak arra fordította. Cornea-és pupillaris reflex azonban ki volt váltható.

A végtagok felemelés után élettelenül estek le, a karokon nagyfokú inrágás volt látható. A fej ütögetésére, a tarkó nyomogatására fájdalom jelei nem mutatkoztak.

Légzés p. 38, hortyogással történik. Ajkakon pipáló mozgás volt látható mindkét oldalon.

Tüdők fölött, úgyszintén a szíven is az előző napon talált viszonyok. Pulsus annyira szapora volt, hogy nem volt számlálható, kicsi puha. Szívlökés perczenkint 120.

Nyelv száraz. Nyelni nem tudott. Széket, vizeletet a beteg maga alá bocsátott.

Ezen ijesztő tünetek miatt d. e. $\frac{1}{2}$ 9-kor 0·5 grm. chinin. bisulf. adtunk subcután.

Kevés idővel a befecskendés után a beteg már magához tért, fölszólításra engedelmeskedett, megkínálva vízzel, azt megitta. E közben hőmérséke kezdett rohamosan alábbszállani: 9 órakor $38^{\circ}4$ C. volt.

D. e. 10 órakor 1 grm. chinint kapott per anum csőrében. E kívül kapott feketekávéét s evett kevés levest is — mindkettőt azonban rövid idő múlva kihányta.

D. u. 4 órai visitnél. Hm. $37^{\circ}0$ C., bőre kissé izzadsággal fedett. Még inkább magához tért ugyan, mert kérdeztetve, hogy mi je fáj, fejére mutatott s nyöszörögve pár szót is szólott, — de székét és vizeletét ekkor is maga alá bocsátotta. A fej kopogtatására összerezent. Az idegrendszer részéről semmi egyéb eltérést nem találtunk.

A végtagoknak már enyhe nyomogatására fölajdult és menekő mozgást tett.

Pulsus perczenkint 120, nagyobb, feszesebb, mint délelőtt.

Vizelete fehérjét, acetont nem tartalmazott.

Este $\frac{1}{2}$ 10 és 10 órakor 0·5—0·5 grm. chinint kapott per os.

Éjjel nyugodtan volt, aludott. Hőmérséke éjjel 12 órakor csak $37^{\circ}0$ C. volt.

Következő nap: okt. 19-én reggel 7 órakor még kérdezősködésünkre nyöszörögve mutatott fejére, nyelvét mutatta, mely száraz volt, reggelijét megitta. Hm. ekkor $37^{\circ}0$ C. volt.

8 óra tájban igen nyugtalan lett, reszketni kezdett, ki akart ugrani az ágyából, úgy hogy folyton tartani kellett, nehogy fölkeljen.

Ekkor ismét 0·4 grm. chinint adtunk subcután. A befecskendések után rövid időre azonban elcsendesedett, coma fejlődött ki ép oly tünetekkel, mint a megelőző napon, s ez egyenesen agoniába ment át, mely alatt d. e. $\frac{1}{2}$ 10 órakor a halál következett be.

Rögtön a halál beállta után végbélben a hőmérő $38^{\circ}0$ C.-t mutatott.

Bonczvizsgálat. Ugyanezen nap d. u. 5 órakor megejtett bonczolásnál a következőket találtuk:

Fejbőr halvány. Koponyaboltozat szivacsos. Kemény agyburok kissé feszült. Lágy agyburkok vérszegények, vizenyősek, tejszerűen elhomályosodottak. Agy hasonlóan vérszegény, tömött; gyomrocokban pár csep tiszta savó. Agyacs, agyalapi dúcok, nyultagy, Varol-hid hasonlóak az agyhoz.

Hasfal zsírszöveve ujjnyi vastag, sárgás-barna színű. Hasüregben kevés tiszta savó. Rekesz állás mindkét oldalt 4-ik borda magasságában. Mellürökben rendellenes tartalom nincsen. Szívburokban körülbelül 40 grm. tiszta savó. Szív valamivel nagyobb, burkán a csúcs felett 1 krnyi szemölcsös infolt van; zsírszöveve sötétebb sárga szi. ű. Balgyomroc izomzata valamivel vastagabb, a jobb gyomrocban híg sötétvörös vér és laza-rostonya olvadék van. Billentyűk épek. Tüdők szabadok,

sok finoman habzó savóval beszűrődöttek. A bal tüdő hátsó, alsó része valamivel vérdúsabb. Gége, légcső, bárzsing nyákhártyája halvány. Lép szálagosan a rekeszhez nőtt, sötétbarna, csokoládészinű, 440 grm; burka feszes, állománya lágy, könnyen kivakarható. Vesék vérszegények, kéregállomány szürkésbarna, loborok rózsaszínűek. Húgyhólyagban sok halványsárga vizelet, nyákhártyája halvány. Prostata halvány. Gyomorban barnás ételmaradékkal kevert folyadék, nyákhártyája halvány-barna, nyákkal fedett. Belekben sok sárga, pépes bélsár; nyákhártyájuk belövelt, általában kissé barnás színezetű. Máj 2000 grm. sötét barnás-szürke, valamivel tömöttebb, a metszési lapos kissé egynemű. Epehólyagban sötétbarna epe. A gyomor mögötti nyirkmirigyek valamivel nagyobbak metszslapjukon, a kéregállomány fala szürke. Hasnyálmirigy tömött, szürkés-barnás elszínesedéssel. A szegycsont és a bal 2-ik borda hosszában ketté fűrészeltetett, a csontvelő a fűrészelési lapon mindenütt sötétbarna, csokoládészinű. Hasonló színű a csigolyatestek és a jobb csombcsont felső $\frac{2}{6}$ -öd részének csontvelője, a tompor és a fej kivételével.

Diagnosis. Melanosis lienis, hepatitis, medullae ossium, glandularum lymphaticarum, pancreatis, mucosae ventriculi et intestinorum malarica. Oedema pulmonum. Anaemia universalis. (Febris intermittens perniciososa.)

Vérvizsgálatok.

Vérvizsgálatokat részint az ujjbegyből vett élő véren végeztünk, részint a tárgylemezen szétterített vért szárítottuk, 120° C.-nál félóráig hevítve rögzítettük s methylénkék-eosinnal megfestettük.

Bejövetelekor X/17. d. u. 5 óraker 37·3° C. hőmérsék mellett ujjbegyből vett vér igen halvány, vizenyős. A vörsejtek feltűnően halványak, elég jól kifejezett poikilocytosist mutatnak.

A vörös vörsejtek legnagyobb részében, mondhatni majdnem mindenikben, apró, szintelen hólyagocskák látszanak élénk amoeboid mozgásban; egynemelyik nagyobb s szélén pár apró, barna festékszemecke vehető ki, a mely mozog. Methylénkéssel a hólyagocskák égszínkére festődnek, körülvéve sötét gyűrűvel s bennük mély kékre festődő magocskák látszik.

Nagyon sok vörös vörsejtben 2—5. ily hólyagocskák is látható — (mint 6—8 alaknál.)

Az ily hólyagokat tartalmazó vörös vörsejtek különben alig vannak megváltozva nagyságra nézve, míg színük igen gyakran sajátosságos ócskaréz-szint mutat.

Ezekon kívül a vörös vörsejteknel nagyobb, félholdalakú, tojásdad vagy orsóalakú mal. paraziták is láthatók nagy számmal, amelyek szintelenek, methylénkéssel két végükön sötétben festődnek. Ezek egy részében barna, szétszórt festenyszemcsék, vagy pálczikák látszanak, másokban a festeny közepén egy csomóba gyűlt össze.

E csinos képletek egyrésze a véresejtekben foglal helyet s azok felét, vagy még nagyobb részét kitölti. Nem ritkán a nagy félholdnak a vérsajt maradványa csak köldökszerű függelékét képezi s annyira halvány, hogy körvonalai csak figyelmes megtekintésnél vehető ki. (21—31. alak, 37—41. alak.) Sok egészen szabadon úszik a vérplasmában és ezek vannak a nagyobb számmal s ezek a methylikék festést alig fogadják el, igen keskenyek, hegyesek s gyakran elvannak szakadozva. (22. alak.) Az amoeboid parasitákat nem tartalmazó véresejtek egyrésze szintén zsugorodott, eosin-methylénnékkel festve olyan színű, mint az ócska réz. (48—49. alak) Ezek majdnem kivétel nélkül mal. parasitákat nem tartalmaznak.

A fehér véresejtek megvannak szaporodva s a rendes alakokon kívül (mono-, polynuclearis és eosinophil sejtek) olyanokat is találunk, amelyekbe fekete festenyörögök vannak bezárva, (42—44. alak.) Egyes fehér véresejtek oly nagy számmal tartalmaznak festékrögöket, hogy az egész sejt majdnem egyenletesen sötétfeketének látszik (mint 45, 46. alak.) Az ilyen fehér véresejtek a közönséges fehér véresejteknél jóval nagyobbak, magjuk föl van fúvódva s halványan festődik.

X/18. d. e. $\frac{1}{2}$ 9 órákor, 39°0 C. hőmérsék mellett, a comatosus roham alatt újjbegyből vett vér csak igen kevésé különbözik a mult estitől. Változás csupán annyiban van, hogy az egészen apró hólyagszerű parasiták vannak a nagyobb számban, amelyek eosin-methylénnékk festéssel is csak alig kivehető parányi, sötétkék contourú hólyagocskáknak látszanak a véresejteken. (1—3. alak.) E hólyagocskák jóval kisebbek, mint akár a quartana, akár a tertiana mal. parasitasporái. Csak hosszas kereséssel akadunk egy-két olyan véresejtre, mely a többinél nagyobb, halványabb s melynek több mint felét olyan mal. parazita foglalja el, a melynek már elég sok, barna festenye van néhol szétszórt pálczikákban, (13—14. alak) máshol egy csomóba összegyűlve (15, 32—34 alak) s e körül, vagy excentrice jobban-kevésbé jól 8—12 egyenlő nagy sötétkék, egyenlőtlenül festődő spora különböztethető meg.

Gyakran találunk megnagyobbodott és elhalványodott vörösvéresejtkben a véresejtnél kisebb, gerendázatos plasmájú, félholdalakú parasitákat, melyeknek kevés, halványbarna festenye még szét van szórva s melyeket mi fejlődőben levő félholdaknak tartunk. (21—26. alak.)

X/19. este 9 óra. Hm. 37°5° C. Chinin után. A vérlelet csupán a következőkben változott:

Az apró, amoeboid parasiták most nagyobb hólyagokat képeznek, mint a délelőtti vérvizsgálatnál, és ektoplasmájuk is több, úgy hogy néhol a parazita már felét, sőt háromnegyedét is kitölti a véresejtnék. E nagy parasitákat magukba záró véresejtek kissé nagyobbak és elvannak halványodva. A parasiták kevés barna pigmentet tartalmaznak, mely még szétszórtan, vagy már középre gyűlöben van (10—12 és 35—36. alakok) s mozog.

Ez amoeboid paraziták festődése egészen olyan, mint megelőző alkalmakkor; nem fémsfényűek. sem ránczosak s nem festődnek magfestő szerekkel halványan, mint a chinin alakok.

Félholdszerű paraziták határozottan nagyobb számmal láthatók, mint mult vérvizsgálatoknál. E félhold alakok csinosabbak, épek, jól festődnek s sok közülök még vörösvérsejtje bensejében van. Ugy szintén nagyobb számmal vannak oly félholdak, melyek a vérésejtnél még nem nagyobbak, gerendázatos festődést mutatnak s festényük nincs egy csomóba gyűlve.

Feltűnően sok a fehérvérsejt, igen dúsan vannak megrakva festékrögökkel.

X/19. d. e. 1/2 9 órákor, épen a hidegrázás kezdetén meghalt beteg vena jugularisából — majd sectionál (9 órával a halál beállta után) a szívpitvarból és a vena cruralisból vett vér azonos képet nyújt.

A halál beálltakor vett vérben teljesen ugyanolyan parazita alakokat találtunk, mint mult nap reggelén a comatosus állapotban végzett vérvizsgálatnál. Ettől eltérőleg csak annyit jegyezhetünk meg, hogy a feltűnően nagyszámú és sok festényrögöt tartalmazó fehérvérsejtek között sokban találtunk vvéresejteket bezárva, amelyek némelyike mal. parazitát tartalmazott.

A félholdszerű parazita alakok talán még nagyobb számmal vannak jelen, mint előbb.

Sem az amoeboid parazitákon, sem a félholdszerűeken a chinin behatásának nyomait nem találtuk.

A halál beállta után 9 órával — a sectionál megejtett vérvizsgálatnál — az amoeboid paraziták és a félholdak még ép oly szépek, mint az élőből vett vérben, jól festődnek.

Ugyanekkor a fehérvérsejtek legtöbbszörében, néhol több vörösvérsejtet is találtunk bezárva.

A fehérvérsejtekben látható rendkívül sok festékrögön kívül apró festékrögöcskék szabadon is láthatók, sejtekbe be nem zárva s a meg-alvadt vérben képződött rostonya-fonalak is telve vannak ilyen festékrögökkel.

Szövetteni vizsgálatok.

A szövettani vizsgálatoknál tekintettel voltunk egyrészt azon szervekre, amelyekben melanaemiánál nagyobb fokú változások szoktak előfordulni, másrészt kiterjesztettük a vizsgálatot mindazon szövetekre, amelyek barnás színezésük, festényzettségük által a bonczolatnál feltűntek. Így górcsőleg megvizsgáltott az agykéreg, a szívbuok és a bórallati zsírszövet, egy gyomor mögötti nyirokmirigy, a máj, a lép, a czombcsont velője, a vese, a hasnyálmirigy és a gyomorbelhuzam falzata.

Mindezekben a szervekben kivétel nélkül lehetett fekete festékrögöket találni, azonban a pigment mennyisége tekintetében az egyes

szervek közt jelentékeny eltérés mutatkozott. Legtömegesebben a lépben fordult elő, azután a csontvelőben és a májban. Ezen szervekben a pigment felhalmozódása olyan nagyfokú volt, a minő malanaemiánál is csak kivételesen észlelhető.

A többi megvizsgált szervekben a festékszemcsék mennyisége már jóval csekélyebb volt.

A nagyobb festékrögök sötét feketék, a kisebbekben a fekete színhez egy kis barnás, vagy zöldes árnyalat is vegyült; ellenben rozdsaszínű, sárgás-barna, vagy barnaveres festékszemcséket, amilyenek vérzések után szoktak képződni, sehol sem találtunk.

A festékrögök sárga vérlugsóoldattal és híg sósavval kezelve berlinikék reakciót nem adtak, jeléül annak, hogy vasat mikrochemice kimutatható alakban nem tartalmaztak.

Az egyes szervek közelebbi vizsgálata a következő elváltozásokat mutatta:

A lépben idült, lobos túltengés jelei nem igen voltak felismerhetők; mindössze a reticulum helyenkinti csekély megvastagodásából lehet sejteni, hogy a lép mostani heveny megnagyobbodása előtt sem volt teljesen ép. Ettől eltekintve, a lép inkább a heveny lobos túltengés jeleit mutatta, amilyent heveny fertőző bántalmaknál szoktunk találni. E mellett szólt a nagyfokú vérbőség és a pulpasejtek jelentékeny megszorodása, úgy hogy a lép gerendázata s hálózatos alapszöveve a sejtes elemekhez képest egészen háttérbe szorult. Hogy ezek a sejtek a legutóbbi időben is szaporodtak, kitetszik abból, hogy köztük sok oszlásban levő alak (spirema, aequatorialis lemez) fordult elő. Nagyság, szerkezet tekintetében meglehetősen különböztek egymástól: kis és nagy lenkocyták, mono- és polynuclearis sejtek s ezek átmeneti alakjai egyaránt előfordultak. A finom kötőszöveti hálózat sejtjei nagyok, protoplasmadusak s ugyanez áll a hajszálvivőerek endothelsejtjeiről is, melyek feltűnően duzzadtak. A Malpighi follyculusok nincsenek megnagyobbodva, sőt a sejtűs pulpa közt kevésbé tűnnek fel, mint rendszeren, néhol azonban az edények hüvelyét hosszú csikban követik.

A fekete festékrögök túlnyomó részben sejtekben vannak, csak kivételesen találjuk őket a hálózatos kötőszövetben, a melynek rostjait apró szemcsékben ellepik, s azokat mintegy impregnálják. A festékrögös sejtek általában véve jóval nagyobbak, duzzadtabbak, mint azok, melyek pigmentet nem tartalmaznak: 30—40 μ . hosszú és 15—20 μ . széles pigmentes sejtek nem tartoznak a ritkaságok közé. A festék részint egészen finom szemcsékben, részint durvább rögökben van bennük felhalmozódva, a legnagyobb rögök nagyságra a vörös véresejteket és felülmulják. Eleinte főleg a sejtmagok közül telepédnek le apró gömbökben, felszaporodva azonban az egész sejtet kitöltik, de az ilyen nagy tömegekben is mindig jól kivehető, hogy azok apró gömbök összehalmozódása folytán jöttek létre.

Az ilyen festékrögös sejtek magva általában nagyobb, inkább hólyagszerű s gyengébben festődik, mint a festéknélküli sejteké sőt néha egyáltalán nem is festődik, s durvább contourú, fénylő lesz.

A pigment különösen a lép gyurmájában halmozódott fel, míg a Malpighi folliculusok aránylag csak kevés festékszemesét tartalmaznak. A pulpakötegek sejtjein kívül még sok festékrög van a hajszáledények endothel-sejtjeiben is, úgy hogy a festékekkel megrakodott endothelsejtek széles fekete gyűrűket képeznek s duzzadásuk által a hajszáledények lumenét erősen szűkítik.

A lépben rendszerint található vörös véresejt-tartó és magtartalmú vörös véresejtek a rendszernél nagyobb számban fordulnak elő a pulpakötegekben és a hajszáledényekben.

A vörösvéresejtek legnagyobb részében a már említett hólyagocskák látszanak, a melyek magfestő szerekkel kezelt metszetekben finom gyűrűk alakjában mutatkoznak s jól kivehető magcsával is bírnak. Nem ritkán 2—3, sőt 4 ily hólyagcsa is látszik egy-egy vörösvéresejtben.

A pulpakötegekben és hajszáledényekben fekvő vörösvéresejtek egy részében ugyancsak az ismertett tojásdad, orsóalakú és félhólyagszerű képletek láthatók. Ezek nagysága meglehetősen változó: a legkisebbek alig 2—3 μ . átmérőjűek, a legnagyobbak 10—12 μ . hosszúak; tehát a rendszer vörös véresejtekénél hosszabbak; a nagyobb félhólyagszerű parasiták szabadon fekszenek a vörösvéresejtek között. A hajszáledényekben inkább szétszórtan vannak, a pulpakötegekben azonban egyes csoportokban látszanak összegyűlve úgy hogy 500-szoros nagyításnál egy láttér alatt nem ritkán 40—50 ilyen tojásdad, vagy félhólyagszerű parazitát is találunk, a melyek részint a reticulum hézagai közé vannak bepréselve. Ezen parazitatelepek a sűrűn egymás mellett fekvő félhólyagok nagyszáma miatt oly feltűnők, hogy némi gyakorlattal már egészen csekély, alig 50-szeres nagyítással fel lehet őket ismerni.

E félhólyagszerű parazita alakokon kívül igen nagy számmal kaphatók a vörösvéresejtek $\frac{2}{3}$ -adát elfoglaló oszló parazita alakok. Sok még csak előkészül az oszlásra, mert pigmentje még csak összegyűlöben van, de még nagyobb számmal látszanak szép oszló alakok: középen vagy excentrice egy pigmentcsomó körül 8—10 sporával, a melyek elhalványodott s kissé megnagyobbodott véresejtben vannak. Igen szépen látszanak ez oszló alakok a léppulpa vakarékából készített fedlemezkészítményeken.

A léppulpa azon részei, melyekben mal parazitatelepek vannak aránylag vérdúsabbak, vörösvéresejtekben gazdagabbak, mint azok, melyek csupán festékrögöket tartalmaznak.

A csontvelő változásai sok tekintetben megegyeznek azokkal, a miket a lépben látunk. A zsiros csontvelő a czombcsont diaphysisében nagyobbbrészt lymphoid velővé változott át, a melyekben zsigrömbök már csak elvétve látszanak. A lymphoid csontvelő összes szövetelemei

a szokott változatosságban föllelhetők, így pl. nagy számban fordulnak elő óriás sejtek 20—25 maggal, melyek részint különállók, részint nyúlványok által függenek össze egymással. Ezen kívül egymagvú sejteket is találunk nagy protoplasma testtel és hólyagszerű maggal; ezen nagy sejtek alakja némileg emlékeztet lapos háms sejtekre. A csontvelő sejtek túlnyomó része kicsiny, kerek mielocyta, egy, két vagy három sejt-maggal. Magoszlási alakok úgy a nagyobb, mint a kisebb csontvelő sejtekben nagy számmal láthatók. A reticulum nyúlványos sejtei és a hajszáledények endothelje általában duzzadtak, protoplasmadúsak.

Mindezen sejtalakoknak egy jelentékeny része festékrögöket is tartalmaz, különösen az edények endothelsejtjei s az említett hámssejtszerű, lapos, nagy sejtek bővelkednek bennük. A festékrögök főleg itt is a sejt-magvak körül vannak s a sejtek sajátos elafajlását idézik elő, a mennyiben a festékrögös sejt a többiekhez képest erősen duzzadt, felfúvódott magva halványan, vagy egyáltalán nem festődik s protoplasmájában apró üregek, vacuolák képződnek. A pigmentes véredény-endothel duzzadása itt is úgy, mint a lépben, a véredény lumenének szűkülését hozza létre.

A csontvelőben azonkívül vörös vérsejteket tartó sejtek és magtartalmú vörösvérsejtek is vannak, ez utóbbiak különösen a vérdúsabb helyeken elég nagy számban. A vörös vérsejtek nagy részében a már többször említett hólyagszerű apró paraziták látszanak; sok vörösvérsejtben pedig a félholdszerű, vagy tojásdad alakok, közepükben festényszemcsékkel. Ezen utóbbi alakok néhol a hajszáledényekben foglalnak helyet s azokat helyenkint egészen kitöltik, máshol a szövetségben magában látszanak, s ott a vörösvérsejtek és csontvelősejtek közt épúgy mint a lépben, különböző nagyságú csoportokat, telepeket képeznek. Vannak látóterek, hol a félholdszerű paraziták nagy számuk által a többi sejteket, szövetelemeket háttérbe szorítják. A kisebb-nagyobb, gömbölyded, tojásdad és félholdalakú parazitákon kívül oszlásban levő alakok is nagyszámmal láthatók, a melyek úgy alakra, mint elhelyeződésre nézve megegyeznek a lépben látottakkal.

A csontvelő vakarékából is készítettünk tárgylemez készítményeket, amelyeken az oszló alakok époly nagy számban és oly szépen látszanak, mint a lép vakarékából készíttettek (16—20. alakok a csontvelő vakarékából származó készítményekről).

A májnak szabad szemmel is felismerhető sötét barnásfekete festenyése a górcsői vizsgálat szerint nem a májsejtekből ered, mert a májsejtekben magukban csak elvétve lehet apró, halványsárga epefestényszemcséket találni; fekete pigmentrögök a májsejtekben egyáltalán nincsenek. Annál nagyobb mennyiségben vannak a májsejtgerendák közt és pedig a hajszáledényekben levő fehérvérsejtekben, a véredények endotheljében és az u. n. Kupfer-féle sejtekben egyaránt.

A májsejtbenyékék hajszáledényeielve vannak egy vagy több magvú fehérvérsejtekkel, úgy hogy néhol a leukaemás infiltrációhoz



hasonló képet kapunk; a hajszáledények endothelje duzzadt, a festékrögös endothelsejtek a véredény ürterébe erősen beemelkednek. Nem ritkán látunk a capillarisok falában hosszú, vaskos orsóalakú sejteket, amelyek egész kiterjedésükben festékrögökkel sűrűn be vannak hintve; ez a kép némileg hasonló ahhoz, amelyet melanotikus daganatokban találunk. A festékszemcsés sejtek magva felfúvódott, protoplasmája egynemű, hyalinszerű. A festékrögök elosztódása a májlebenyékben nem egyenletes, a lebenyke körzeti részei jóval több pigmentet tartalmaznak, mint a központiak; épügy a fehérvérsejtek felhalmozódása és az endothel duzzadása is aránylag legnagyobb fokú a májlebenyke peripherikus részeiben.

A májlebenyék közti szövet nem mutat jelentékenyebb elváltozást. A kötőszövet csekély fokban szaporodott s helyenkint gömbsejtekkel beszűrődött.

Epeútak, interacinosus véredények nem mutatnak kóros elváltozást.

Tojásdad, vagy félholdalakú mal. parasitákat, a milyenek a lépben és csontvelőben tömegesen fordulnak elő, a májban csak elvétve lehet találni, úgy hogy csak hosszas keresés után találunk egyet-kettőt a hajszáledényekben.

A gyomor mögötti *nyirokmirigyekben* a festékrögök különösen a folliculusok körül levő nyirokürökben látszanak, de a folliculusokban magukban sem hiányoznak. A festékessejtek itt is nagyok, duzzadtak, a pigmenthalmozatok azonban kisebbek, mint a lépben és csontvelőben, egyáltalán mennyiségük is jóval csekélyebb. Félholdak és ovoidok csak itt-ott látszanak a véredényekben.

Az *agykéreg* górcsöi metszetében sem az ideglemek, sem a neuroglia nem mutatnak kóros eltérést. Festékrögöket kizárólag csak a hajszáledények endotheljében és fehérvérsejtjeiben láttunk; de ezekben sem valami nagy mennyiségben. A hajszáledényekben azonkívül félholdszerű mal. parasiták is vannak helyenkint meglehetősen nagy számban. A hajszáledényeknek festékrögök parasiták által való eldugaszolását — a mint az vészes váltóláz némely eseténél említettük — sehol sem láttuk.

A *vesékben* festékrögöket aránylag nagyon kis mennyiségben lehetett csak találni, még pedig leginkább a glomeruluskacsok duzzadt endotheljében és a kacsokat kitöltő fehérvérsejtjeiben, míg a húgycsatornák közti hajszáledényekben úgy a leukocyták, mint a festékrögös sejtek száma igen csekély. A húgycsatornák hámsejtjeiben vagy lumenében pigment sehol sincsen; némelyik Henle-féle kacs hyalin cylindert tartalmaz. A hajszáledényekben és vivőerekben néhol egy-két félholdszerű parasita.

A *hasnyálmirigyben* a mirigyacimusok közti hajszáledényekben elég nagy számmal találunk festékrögös fehér vérsejteket. Ugyanez áll a

bőralatti és szívburok alatti zsírszövet hajszáledényeire is, amelyekben félholdszerű parasiták is meglehetősen nagy mennyiségben látszanak.

A gyomor és belek ellenben semmi feltűnő elváltozást nem mutatnak, a metszetekben festékrögök, félholdak csak elvétve, hosszas keresés után találhatók.

Azon két nap alatt, a míg betegünket megfigyelhettük, öt ízben végeztünk nála vérvizsgálatot, mindig az újjbegy vérében. Mindenik alkalommal az újjbegy vérében csupán apró, amoeboid mozgást mutató parasitákat és félholdszerű parasita alakokat találtunk. Ellenben e parasiták oszló alakjait huzamos kereséssel is, úgy a rohamok alatt, mint a rohamok közti időben hiában kerestük; csupán a rohamokat megelőző időben lehetett nagy elvétve egy-egy oszlás felé közeledő, gyűlő pigmentű parasitát találni.

A periphericus vérrel ellentétben a második comatosus roham alatt elhalt beteg lépében és csontveléjében az előbb említett amoeboid és félholdszerű parasita alakok mellett rengeteg nagy számmal voltak találhatóak oszló parasiták is, részint oszlásra készülöben, részint oszlásban, és pedig úgy a lép és csontvelő hajszáledényeiben, mint elszórtan és csoportokban a lép pulpakötegeiben és reticuluma hézagaiban, és a csontvelő sejtek szomszédságában a szövetben magában.

A félholdképző mal. parasita fajok ezen sajátosságos viselkedése, hogy t. i. míg fiatal, amoeboid alakjai és a félholdak a periphericus vérben is nagy számmal fordulnak elő addig az oszlók csak a lép és csontvelőben, már rég ismeretes s a malignus parasita fajokra jellegzőnek mondatik.

Marchiafava és Celli szerint; kik e malignus parasita fajokat először irták le, sporulatio idején az összes parasiták a lép és csontvelőben találhatóak, úgy hogy vannak esetek, midőn a roham alatt vizsgálva a periphericus vért, abban nem is találjuk meg őket s csak órákkal a roham kezdete után találhatóak fiatal parasiták a periphericus vérben.

Mi minden vérvizsgálat alkalmával, melyeket részint a rohamok alatt, részint a roham előtt és után végeztünk, nagy számmal találtunk amoeboid parasitákat a periphericus vérben. Sectionál ép úgy a lép és csontvelőben rengeteg nagy szám-

ban található oszló alakokon kívül még igen nagy számmal vannak kicsiny, amoeboid paraziták is, a melyek pigmentet nem tartalmaznak.

Az összes paraziták tehát nem csoportosíthatók egy generatióba s leghelyesebben úgy magyarázhatjuk esetünkben a parasitológiai leletet, ha azt vesszük fel, hogy esetünkben a malignus tertiana parazitái voltak a megbetegedés okozói és pedig két generációban a mely fölvételnek a talált paraziták morphológiai és biológiai sajátosságai egészen megfelelnek. Ugyanis épúgy, mint a malignus tertiana parazitái, e paraziták fiatal alakjai a quartana és közönséges tertiana parazita sporáinál lényegesen kisebbek és sokáig aprók maradtak, élénk amoeboid mozgásban voltak, festenyszemcséket még a sporulatiótól számított 24 óra múlva sem tartalmaztak s oszló alakjaik a vörös véresejt $\frac{2}{3}$ -adát is elfoglalva 8—15 apró spórát tartalmaztak.

Malignus quotidiana parazitáinak nem tarthatjuk e szóban forgó parazitákat, mert annak a pigmentje nem mozog, oszló alakjai a vörös véresejtnék csak $\frac{1}{3}$ -adát foglalják el és mert nem tudnók megmagyarázni azt, hogy miért találtunk a roham elején meghalt beteg sectiójánál oly sok fiatal parazitát az oszlók mellett, mert a fiatal paraziták csak pár órával a roham után szoktak a vörös véresejtekre tapadva találhatóak lenni.

A malignus tertiana parazita azon sajátosságos viselkedésének oka, hogy t. i. oszló alakjai csupán a lépben és csontvelőben találhatóak, nincs földérítve, de mindenesetre összefüggésben látszik állani azon klinikus tünettel, hogy az ily betegeknel heves végtag és csontfájdalmak szoktak lenni, épúgy, mint a mi esetünkben, mert betegünk még akkor is, midőn comatosus rohama végén alig kezdett eszmélni, föl akart ugrani s menekülni, ha lábait nyomogattuk. A nagyfokú vérbőség, a duzzadt endothélú hajszáledényekben nehezített vérkeringés, az oszló parazitákból kiszabaduló vegyitermékek és a szöveti sejtekben lerakódó és azokra nézve egyáltalán nem indifferensnek látszó festeny fölhalmozódása egyaránt szerepelhet abban, hogy e csontfájdalmak föllépjenek.

A malignus malaria alakoknál oly gyakran — sőt talán mindig — található félholdak esetünkben igen nagy számmal voltak jelen, és pedig úgy a periphericus vérben, mint a belszervek vérében, a legnagyobb számmal azonban a csontvelőben és a lépben, hol egész telepeket képeztek, úgy hogy a lép és csontvelő alakelemeit úgyszólván háttérbe szorították.

E félholdalakok számának változása a rohamok egyes időszakaival nem látszott szorosabb viszonyban állani. Az azonban határozottan volt látható, hogy e rövid idő alatt is, két roham alatt, ezen parasita alakok száma lényegesen nőtt. De nem csak hovatovább számosabb ily parasita-alak volt látható, hanem azok alakja is változott, mert míg eleinte közülök igen sok egészen szabadon úszott a vérplasmában, és magfestő szerekkel csak nagyon halványan festődött, úgy, hogy némelyik csak pigment csoportnak nézett ki, addig hovatovább több olyan volt látható, mely a vörösvérsejt belsejében csak képződőben van, pigmentje kevés, apró, szét van szórva; vagy már a képződött félhold erősen kidomborítja a vérsejtet, de a vérsejt határai még köröskörül jól kivehetők, jeléül annak, hogy a félhold abban képződött — és ezek magfestő szerekkel intenzívebben is festődtek.

Igy tehát direct bizonyítékait találjuk annak, hogy a rohamok egyes időszakaitól függetlenül, a rohamok ismétlődésével nőtt esetünkben a félholdak száma azáltal, hogy újak képződtek a vérsejtekben, mindenesetre az amoeboid parasitákból.

Hogy miért lesz az amoeboid parasiták egy részéből félhold, míg a másik sporulatióra jut s mi ezen félholdak hivatása — arra esetünkéből époly kevéssé felelhetünk, mint a hogy erre nézve eddig az összes észleletek kellő magyarázatot nem tudtak szolgáltatni.

Sem a vérvizsgálatok, sem a belszervek vizsgálata nem nyújt támpontot arra, hogy e félholdak keletkezését physikalís viszonyokra (*Keresztszeghy*) vezessük vissza, mert hisz épen ezek alkalmasabbak kevésbé a keringésére úgy alakjuk, mint nagyságuk miatt, mint az oszló parasiták s mégis ezek találhatók mindig a keringő vérben nagy számmal, míg azok csak

nagy ritkán — a lép és csontvelő metszeteken pedig mindenütt az oszló parazitákkal összekeveredve, teljesen hasonló viszonyok között találjuk őket, a mi mindenesetre ellene szól annak, hogy physicalis okok szerepelnének ezen eltérő fejlődés létrehozásában.

Már csak az idő rövidege miatt is, a meddig betegünkön észleleteket végezhattunk, nem szerezhettünk magunknak meggyőződést arról, hogy a félholdak mennyiben szerepelnek az egyes rohamok ismétlődésének létrehozásában, mint azt azok állítják, kik a félholdakban e parasitafajok indirect sporulatióra jutó alakjait látják; sem arról meg nem győződhattunk, hogy mennyiben szerepelnek e parazita alakok oly malaria typosok létrehozásában, a melyeket Golgi *nem constans periodusú, hosszú intervallumú* malaria név alatt akar különválasztani. Igaz ugyan, hogy betegünk eme halálhozó újabb megbetegedése előtt öt héttel klinikánkon feküdt hasonló megbetegedéssel és ekkor vérében ugyanilyen parazitákat találtunk és sok félholdat, a melyek többször adagolt chinin daczára még kimenetelekor is találhatóak voltak, s így fönnforog a valószínűség, hogy az új megbetegedésre okúl szolgálhattak e félholdak — de túl óvatosságra van szükség ennek elbírálásánál akkor, a midőn azt látjuk, hogy igen sokszor újra meg újra visszatér a váltóláz oly esetekben is, midőn a vérben ily félholdak nincsenek jelen s nem a félholdképző parazitákat találjuk a kór okozóinak, az ilyenkor gyakran felhozott dietaetici kihágásokat természetesen csak alkalmi okoknak fogadhatván el.

De sőt utóbbi időben rendelkezésünkre állanak igen huzamosan és pontosan megfigyelt oly esetek, melyeknél azt láttuk, hogy daczára e félholdaknak, a chinin után huzamos idő mulva sem jöttek többé hidegrázások; másfelül pedig a klinikánkon fekvő s nagyon szigorúan diétára és fekvésre szorított betegnél ismételten visszatértek több-kevesebb idő mulva a rohamok, akár voltak félholdak a vérben, akár nem, akár félholdképző paraziták, akár typicus tertiana parazitái voltak a kórokozó paraziták, — sőt ez utóbbi esetben, tehát midőn a beteg vérében huzamos időn át észlelve csupán typicus

tertiana parasitákat találtunk s chininre azok a vérből egészen eltűntek, 46 napon át naponta két dózisban adott 1 grm. chinin adagolása után a 47-iken újra visszatérni láttuk a hidegrázást 40° C-ra menő hőemelkedéssel:

Azonban míg egyfelől óvatosságra intenek a tapasztalatok arra nézve, hogy e félholdak okai-e a rohamok ismétlődésének? — másfelül nem tartjuk kellően megokoltnak azok véleményét sem, kik e parasita alakokat e parasitafajok steril deviatioinak tartják (Bignami, Marchiafava és Celli). Sokkal helyesebbnek tartjuk bevallani, hogy e parasitaalakok szerepét még nem ismerjük, minthogy azokat a parasita steril deviatioinak, tehát a faj tönkremenő alakjainak tartjuk csak azért, mert mi nem tudjuk, hogy mi szerepjük jutott a faj életében.

Azon elváltozások, melyeket a lép, a csontvelő és a máj részéről találtunk, megegyeznek, a legtöbb vizsgáló észleletével s egy adattal szolgálnak azon lelethez, hogy acut perniciosus malariánál a lépben, a csontvelőben és a májban — azon szervekben tehát, hol a festeny főlhalmazódás a legnagyobb fokú szokott lenni — e festeny lerakódása egyfelől a szövetelemek degeneratióját hozza létre, másfelől élénk szövet újraképlést indít meg, úgy hogy a festeny tartalmú és degeneráló szövetelemek mellett mindenütt a szövetek újraképlésének nyomait találjuk. Ez a két folyamat hozza létre a rohamok ismétlődésével — tehát chronicus malariáknál — e szöveteknek olykor a felismerhetetlenségig menő nagyfokú megváltozását.

Stieda érdekes leletét, hogy t. i. a vesében a festeny legnagyobb része a kanyarulatós csövek epitheljében található, mi nem találtuk esetünkben igazolva, mert mi a festeny-rögöket leginkább a glomeruluskacsokban és e kacsokat kitöltő fehérvérsejtekből találtuk. Így az ő érdekes következtetéseit, hogy t. i. a malariánál képződő pigment a szervezetből ép úgy választatnék ki, mint a vérbe befecskendezett indigokénsavas-natrium,* a mi esetünk nem látszik megerősíteni.

* H. Stieda. Einige histologisch. Befunde b. tropisch. Malaria. Centralbltt. f. allg. Anatomie und Pathologie IV. B. N. 9—10.

Hogy esetünkben a chinin nem hatott, azt mutatta a comatosus roham ismétlődése, illetőleg a roham közben a halál bekövetkezése. Mutatták azonban másfelül maguk a mal. parasiták is, mert azokon a chinin behatására létrejövő elváltozások egyáltalán nem voltak találhatóak: a parasiták sem számban meg nem fogytak, sem zsugorodást, vagy szemcsés festődést nem mutattak, magfestő szerekkel pedig magocskájuk s az oszló alakok sporái jól megfestődtek.

Miért nem hatott a belsőleg és subcután bőven nyújtott chinin, azt nem tudjuk. A vérelet azonban nem jogosít föl azon magyarázatra, — amely pedig szintén lehetséges — hogy ama generáció tagjai, a melyek eme második comatosus rohamot, mely a betegnek halálát okozta, kiváltották, a megelőző napon, mikor a beteg a chinint kapta, már két napos fejlődésükben oly fokra haladtak, hogy a chinin reájuk már nem hathatott — amint ez a quartana és a tertiana parasitáknál gyakran tényleg előfordul. És pedig azért nem magyarázható meg így a dolog, mert amaz első — okt. 18-iki — comatosus rohamot kiváltó generatio spóráit is változatlan számban és alakban találtuk megtelepedve a vörös vérsejteken, már pedig e spórák az okt. 18-iki roham alkalmával adagolt chinin adagoknak teljes mértékben voltak kiszolgáltatva s ilyenkor adagolva a chinint, az az akkor sporuláló generatiót rendszeren megsemmisíti.

E parasiták tehát a chininnel szemben sokkal ellenállóbbaknak látszanak, mint azon parasita fajok, amelyek itt nálunk gyakrabban fordulnak elő.

A pernicioso malaria oly eseteiben is, hol a rohamok alatt nem voltak ily súlyos — comatosus állapotig — fokozódó agyi tünetek jelen, mint a mi esetünkben gyakran találták Laveran, Bignami, kitől az acut* és chronicus malaria kórszövettanára vonatkozó és egyáltalában még nem oly kimerítő vizsgálatok javarészét birjuk, — és más vizsgálók

* *Bignami*. Untersuchungen über die patholog. Anatom. d. perniciosen Fieber. (Roma 1890—91.) Ref. Centralbl. f. allgemein. Pathologie u. pathologisch. Anatom. 1891.

az agyat hyperaemicusnak, az agy szürke állományának hajszáledényeit pedig majdnem átjárhatlanságig kitöltve mal. parasitákat tartalmazó véresejtekkel.

Esetünkben ez nem volt észlelhető, sőt az agy vérszegény, volt és a szürke állomány hajszáledényeiben csak itt-ott volt nagyobb számú parasita, mint a periphericus vérben — az endothel sejtek pedig nem sok festényt tartalmaztak.

Úgy látszik tehát, hogy a pernicioso comatosa kórképe nincs mindig az agy hajszáledényeinek parasiták, vagy festeny-rögök általi eltömeszelése által föltételezve — hanem vannak esetek, midőn ez hiányzik, s midőn talán azon vegyi anyagok hatása az agyra okozza e súlyos agyi tüneteket, melyeket a mal. parasiták termelnek és a melyek azok oszlásakor — a roham alatt — fölszabadulva a vérpályába jutnak és az agyra méregként hatnak.

Végül kedves kötelességemnek tartom, hogy dr. Buday Kálmán tanár urnak, aki szives volt az esetre vonatkozó kórboncztoni és kórszövettoni adatokat rendelkezésemre bocsátani, e helyen is köszönetemet fejezzem ki.

Táblamagyarázat.

Parasita-alakok fedlemezkészítményekről. Methylénkék-eosin festés. 1000-szeres nagyításnál.

1—3., 6—7. amoeboid parasiták pigment nélkül. Okt. 18. d. e. $\frac{1}{2}$ -kor újjbegyből vett vérből.

13—15., 32—34. oszlásra készülő és oszló parasiták ugyanekkor, szintén az újjbegyből vett vérből.

4—5., 8—12. festékszemesés, növekvő parasiták. Okt. 18-án estve 9-kor újjbegyből vett vérből.

35—36. Oszlásra készülő parasiták ugyanekkor az újjbegyből vett vérből.

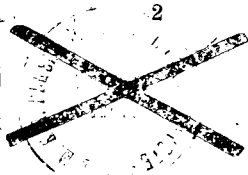

21—31., 37—41. Félholdalaku parasiták ugyanekkor az újjbegyből vett vérből.

16—20. Oszló parasiták a csontvelő vakarékából.

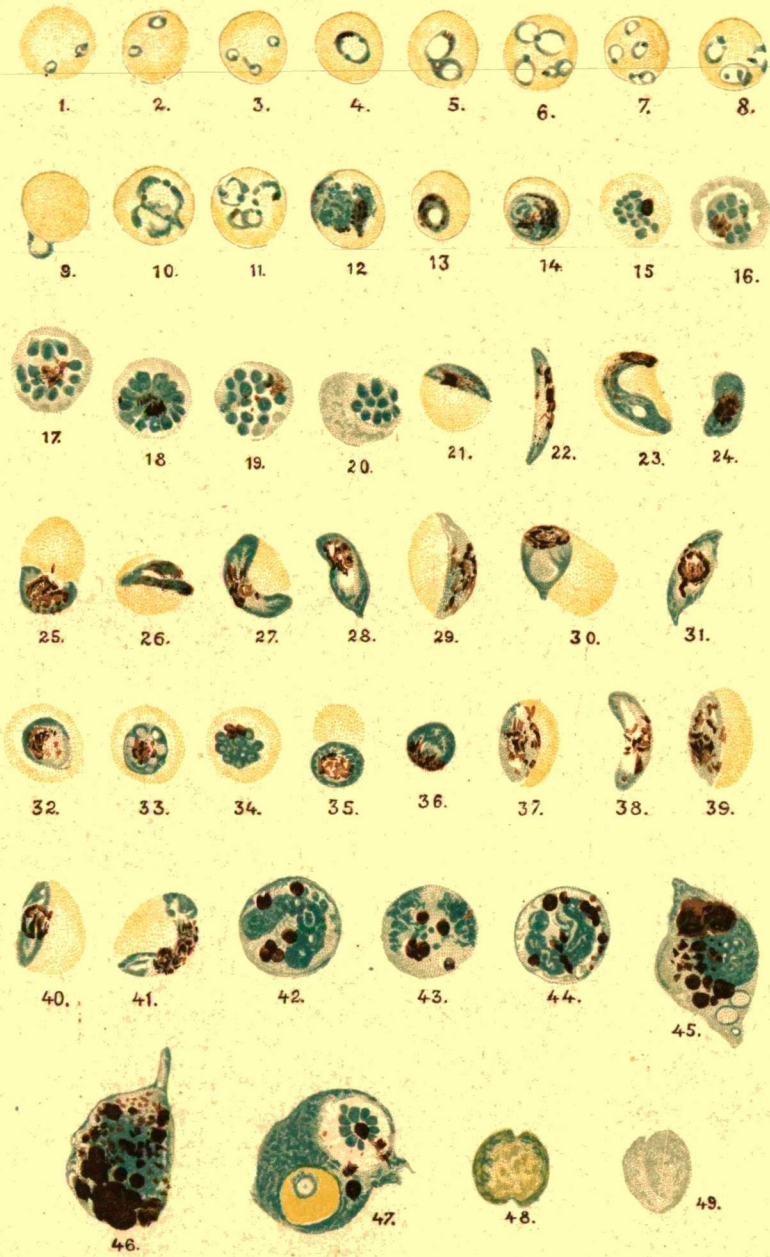
42—46. Festékszemesés fehérvérsejtek az okt. 18-án d. e. $\frac{1}{2}$ -kor comatosus roham végefélé vett újjbegy véreből.

47. Ugyanekkor talált fehérvérsejt egy oszló s egy amoeboid parasitát tartalmazó vörösvérsejttel belsejében.

48—49. Ócskaréz színű vörösvérsejtek.







Tábla Dr. Jancsó cikkéhez.

Nyomt. Ullmann J. Budapest.